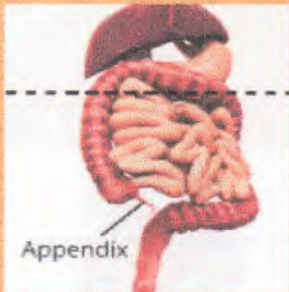


# Apendicita




## Ce este?

**Obstructia lumenului** (spatiul interior al intestinului)

Sindrom abdominal acut sau cronic determinat de **inflamatie** septica sau aseptica a apendicelui ileocecal.

## Semne si simptome

**Durere abdominala colicativa cu localizare periombilicala**  
Durere in fosa iliaca dreapta  
Inapetenta  
Greturi, varsaturi  
Constipatie  
Oboseala  
Abdomen tare

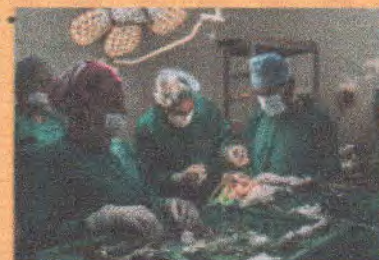

## Tipuri

1. **Apendicita acuta catarala** - volum, edem, congestie apendice
2. **Apendicita flegmonoasa** - cu ingrosarea seroasei si depuneri de fibrina. Lumen purulent, cu sau fara perforatie. In caz de perforatie - Peritonita
3. **Apendicita gangrenoasa** - apendice cianotic, cauza infectioasa sau tromboza arterei apendiculare

**Ecografie**  
Imagistica  
Laborator: leucocite, VSH,  
Proteina C reactiva crescute

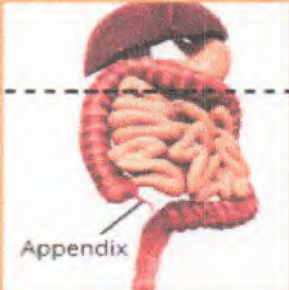
## Diagnostic



## Tratament

Chirurgical: **apendicectomie**  
Antibiotice

# Apendicita



## Ce este?

**Obstructia lumenului** (spatiul interior al intestinului)

Sindrom abdominal acut sau cronic determinat de **inflamatie** septica sau aseptica a apendicelui ileocecal.

## Semne si simptome

**Durere abdominala colicativa cu localizare periombilicala**  
Durere in fosa iliaca dreapta  
Inapetenta  
Greturi, varsaturi  
Constipatie  
Oboseala  
Abdomen tare

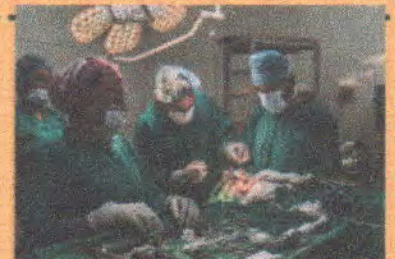

## Tipuri

1. **Apendicita acuta catarala** - volum, edem, congestie apendice
2. **Apendicita flegmonoasa** - cu ingrosarea seroasei si depuneri de fibrina. Lumen purulent, cu sau fara perforatie. In caz de perforatie - Peritonita
3. **Apendicita gangrenoasa** - apendice cianotic, cauza infectioasa sau tromboza arterei apendiculare

**Ecografie**  
**Imagistica**  
Laborator: leucocite, VSH,  
Proteina C reactiva crescute

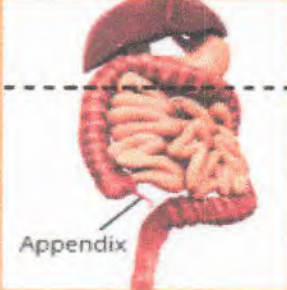
## Diagnostic



## Tratament

Chirurgical: **apendicectomie**  
Antibiotice

# Apendicita



## Ce este?

**Obstrucția lumenului** (spațiul interior al intestinului)

Sindrom abdominal acut sau cronic determinat de **inflamație** septică sau aseptică a apendicelui ileocecal.

## Semne și simptome

**Durere abdominală colicativă cu localizare periombilicală**  
Durere în fosa iliacă dreaptă  
Inapetență  
Greturi, varsături  
Constipație  
Oboseală  
Abdomen tare

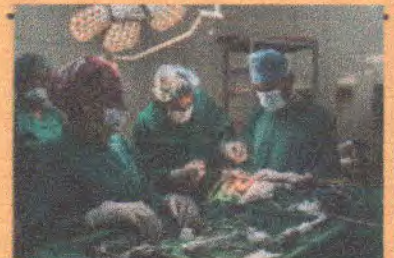

## Tipuri

1. **Apendicita acută catarală** - volum, edem, congestie apendice
2. **Apendicita flegmonoasă** - cu îngroșarea seroasei și depuneri de fibrină. Lumen purulent, cu sau fără perforație. În caz de perforație - Peritonită
3. **Apendicita gangrenoasă** - apendice cianotic, cauza infecțioasă sau tromboza arterei apendiculare

**Ecografie**  
**Imagistică**  
Laborator: leucocite, VSH,  
Proteina C reactivă crescute

## Diagnostic



## Tratament

Chirurgical: **apendicectomie**  
Antibiotice